

乳腺钼靶X线摄影诊断乳腺癌的应用价值分析

郭亚梅¹ 蒋凌燕² 段正凡³

1. 德宏州人民医院 云南 芒市 678400

2. 昆明市儿童医院 云南 昆明 650034

3. 德宏州人民医院 云南 芒市 678400

摘要: 乳腺癌原为中国妇女最常见恶性肿瘤,但近年来由于中国经济、文化教育水平的提升,在全国女性当中,已严重危害着中国当前妇女的身心健康,尤其是在文化教育水平较高的女性中患病率明显增加,已成为我国当前妇女恶性肿瘤病例中的发病率首为或第二位,该疾病也将成为危害我国当前女性心理健康的头牌罪魁祸首。由于乳腺普查技术日益在医院中发展、普及,导致乳腺癌的死亡率大大降低,乳房钼靶已成为了当前医学上最广泛的发现检出早期乳腺癌,对改善病人生存率较为有效的手段。在许多的影像学检测方法中,数字化乳房钼靶摄影已获得应用,这种方法在乳房摄影领域拥有效率较好,放射剂量消耗小的优点。

关键词: 乳腺钼靶; X线摄影; 诊断乳腺癌; 应用价值

1 乳腺钼靶概述

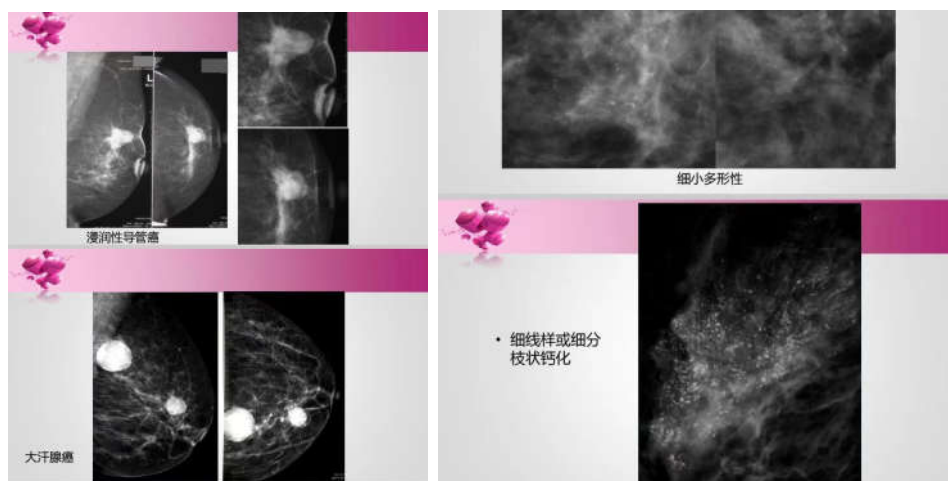
乳腺钼靶,全称乳腺钼靶X线摄影检查,又称钼靶检查,是目前诊断乳腺疾病的首选和最简便、最可靠的无创性检测手段,痛苦相对较小,简便易行,且分辨率高,重复性好,留取的图像可供前后对比,不受年龄、体形的限制,目前已作为常规的检查。它的特点是可以检测出医生触摸不到的乳腺肿块,特别是对于大乳房和脂肪型乳房,其诊断性可高达95%,对于以少许微小钙化为唯一表现的T0期乳腺癌(临床门诊阴性),也只有凭

借软X线检查才能被早期发现和诊断,对乳腺癌的诊断敏感性为82%~89%,特异性为87%~94%^[1]。

而当前阶段乳腺癌作为女性最常见的多发性恶性肿瘤,其对于女性的身体健康等会产生极大的影响,由于乳腺癌早期的诊断往往容易被忽视,同时前期的症状往往不够明显,因此其在实际的死亡率上往往非常高,影像学检查技术是当前乳腺癌的一个有效诊断方式。

2 钼靶 X 射线对乳腺癌的应用

钼靶能比常规筛查多发现34%的乳腺癌如图所示



X射线钼靶技术能有效的显示针状的变化以及微小的钙化现象等,在实际的操作过程中操作过程简单,价格低廉,非常方便,能对组织之内的细小的结构密度的变化进行有效的区分,具有较强的特异性以及敏感性。钼靶X射线技术在临床应用过程中所具有的辐射量非常小,

其对于人体的辐射影响较少。钼靶片在实际的保存过程中检索方便,能直接通过网络来进行交流,能通过计算机对人眼所看不到的诊断信息进行有效的诊断等,提升了早期的诊断效率。数字乳腺钼靶技术图像处理的基础和原理主要是通过图像进行操作处理,然后提取出相关

的诊断价值,这些特征可以是空间域,频率域等,通过数字乳腺钼靶技术能有效的提升分辨率,对图像进行多种的变化,尤其是对乳腺组织结构的密度进行检查等,强大的处理功能使得其在乳腺癌的诊断过程中发挥了巨大的价值^[2]。

钼靶图像上的钙化情况有:片状钙化,簇状钙化,细点状微小钙化等。乳腺钼靶X线影像的计算机辅助检测微小钙化点已成为乳癌早期诊断的研究热点。这主要是因为细小的、颗粒状的成簇的微钙化点是乳癌的一个重要的早期表现。国外统计资料表明,占30%~50%的乳腺恶性肿瘤伴有微钙化。

2.1 钼靶X射线检查方式

首先常规取轴位、侧位等进行拍片,为进一步观察患者的病灶位置等,应当采用特殊的方式来进行切线位置的处理等,对患者的周围组织结构进行有效的放大处理,同时显示病灶细微的结构,并做好临床规范化的乳腺视、触诊相当重要,对肿块的位置、形态大小、活动度、质地等情况进行准确的分析,观察是否有乳头内陷,皮肤增厚,溢乳、溢血,腋窝淋巴结是否出现肿大现象,能为钼靶检查提供重要的参考,特别是位置,于乳腺癌的阳性检查具有重要的意义。特别要注意的是,好的钼靶影像医生必须具备良好的乳腺视诊、触诊水平。

2.2 乳腺癌的X射线表现

乳腺内肿块现象是乳腺癌的最常见X射线的特征,肿块的位置往往都位于乳房的外上部分,其次为内上,中央区域等^[3]。极少的肿块会出现在乳房的下部分。乳腺癌的早期X射线的表现为直径1cm左右的阴影,同时肿块形态不规则,边缘粗糙,观察肿块边界的情况对于区别肿块的良性以及恶性具有积极的作用和效果。

2.3 乳腺癌的直接征像

乳腺直接征像有肿块、细盐样钙化、局部浸、致密浸润。

2.3.1 肿块

肿块是乳腺癌的最直接、最基本的征像。根据相关报道,70%乳腺癌病例具有肿块,由于现代影像物理学的发展,肿块发现率明显提高。发现乳腺肿块,重点在于确定肿块的良恶性。应认真分析肿块的大小、与触诊肿块大小对比,肿块形态,肿块边缘情况,肿块密度,及肿块的数量。乳腺癌肿块大小通常与发病时间有关系,时间长者肿块相对较大,大小与良恶性定性无明确作用,钼靶肿块大小往往小于触诊肿块,这是乳腺癌肿块对周围组织的侵袭,导致周围组织水肿、炎性细胞浸润、及纤维化,对肿块良恶性确定具有重要的作用。由

于乳腺癌生长较快,在短期内迅速生长,常常呈分叶状,边缘有毛刺或触角,呈棘状改变,是乳腺癌特有征像。乳腺癌肿块密度普遍密度较高,这与乳腺癌细胞排列紧密^[4]。细胞核较大,细胞内矿物质积累较大及癌细胞周围纤维结缔组织增生有关,由于肿块密度高低不仅与肿块密度相关,还与周围乳腺组织密度相对比,因此肿块密度定性良恶性的价值有一定的限制。乳腺癌病灶多为单发病灶,多发病灶较少。

2.3.2 钙化灶

钙化灶是乳腺癌的主要征像,多为细小,多发,集中,常常放大图像或借助放大镜观察,呈细盐状钙化。由于癌细胞的坏死、脱屑、钙盐沉积所致。可见于肿块中央、边缘或周围。具相关报道31%乳腺癌钼靶片可见钙化征像。细盐状钙化是乳腺癌的重要征像,但不是特异性征像,对发现细盐状钙化而无明显肿块,乳腺结构不良患者乳腺癌可能性相当大,对年龄较小而有细小钙化者应引起高度重视。一些较大的、短杆状钙化常常出现于乳腺片中,常常为乳腺导管内良性钙化,应与细盐样细小、集中钙化区别。

2.3.3 局限性致密浸润

指的是钼靶片上局部密度增高区或两次摄片发现不对称密度增高区,特别是浸润区的中央有较高密度的区域存在,并向周围密度渐渐变淡,与周围正常组织融为一体时要高度怀疑乳腺癌可能^[5]。根据相关报道,局限性致密浸润征像2/3位良性病灶,如增生、慢性炎症,1/3系癌瘤所致,特别是小叶癌。局限性致密浸润型乳腺癌未见肿块,可能是癌细胞沿着乳腺导管浸润扩张而不形成肿块,或者恶性肿瘤周围炎性水肿反应明显涉及周围乳腺组织导致高密度掩盖肿块,也可能肿块边缘缺乏足够纤维组织包绕导致肿块没有具体的边缘。

2.3.4 乳腺癌的间接征像

指的是乳腺癌周围组织继发性改变所形成的影像。乳腺癌的间接征像主要为:皮肤增厚及收缩、恶性晕圈、血管增多变形、皮下脂肪层增厚、乳头及乳晕的改变、周围结缔组织的改变、腋窝淋巴结增大等。很多乳腺癌都是在发现间接征像后,在其引导下发现乳腺癌肿块的,所以间接征像在诊断乳腺癌的定性、定位中有重要作用。在临床实践中发现间接征像越多,诊断乳腺癌可能性越大。有的报道认为同时出现两种以上间接征像或直接征像加上一个间接征像可以诊断乳腺癌。

3 与其他影像学的检查方式对比

乳腺癌患者早期多无明显临床症状,从而忽视专业体检或者辅助检查而延误诊治,因此早期诊断是提高乳

腺癌生存率的关键。目前临床上乳腺检查的手段主要有扪诊、乳腺钼靶X线、乳腺彩色B超、MRI、CT等^[1]。

CT具有分辨率高，定位准确，可动态调节窗位、窗宽来阅读病变征象。尤其是具有局部分叶、浸润、毛刺征、皮肤及胸壁粘连、钙化等征象的观察比较细致。某些病例不适合进行钼靶检查，如急性乳腺炎、炎性乳腺癌、乳腺深部、高位、或尾部腋窝病变或淋巴结等，应该优先考虑行CT检查。但对一般患者来说，CT检查辐射剂量比一般X线要大、费用也比较高，另外对乳房肿物内的微小钙化点的显示不如钼靶X线片，所以一般不作为常规首选检查。近年来，乳腺核磁共振为临床医生提供了一种全新的成像方法。图像清晰，鉴别率高，但是由于其价格高，耗时长，也限制了它的广泛使用。乳腺超声一直以其简单、廉价、快速、无创作为乳腺门诊的常规普检手段，基本适用于每一位乳腺患者。但对于无肿块而有微小钙化的病变，或者1.0cm以下的早期肿物，或者周围浸润不明显的早期乳腺癌，超声检查容易遗漏或者诊断较为困难。因此多数学者提倡乳腺超声与钼靶检查结合能大大提高确诊率，降低误诊率。

钼靶X线是乳腺癌普查的首选检查方法。在乳腺普查中，相对乳腺超声检查，钼靶X线能早期显示乳腺癌组织中的钙化灶，可发现直径50 μ m的微小钙化点，相对其他检查手段敏感^[2]。钼靶X线能检出无任何临床症状或未能触及肿物的早期肿瘤患者，这是钼靶X线检查的一大优势，因为微小钙化灶可以是早期乳腺癌和隐匿性乳腺癌的唯一表现。钼靶X线普查资料表明，有学者认为在2~4%的隐匿型乳腺病变的患者中，有20~30%为恶性病变，其正确率在90%以上，因此可广泛应用在早期乳腺癌的普查中。

随着乳腺发病率的逐年上升，人们对乳腺疾病的早期检查越来越重视，尽管超声、CT、MRI等技术发展很快，但乳腺钼靶X线检查具有操作简单、准确性高、检查费用低等优点，被公认为乳腺疾患影像学检查的首选方法。乳腺钼靶摄影已成为临床上检查乳腺疾病的最常用检查手段之一，具有无痛苦、简便易行、重复性好，不受年龄体型限制等优势，乳腺钼靶X线是软射线，其辐射剂量很低，对人体几乎无损害。能识别乳腺组织内各种软组织及异常密度改变，可以从乳腺整体来观察病灶情况，图像质量较传统X线图像高，不易漏诊，操作简便，影像分辨率高，废片少，重拍率低、对比度适中等优点，可清晰显示乳房内小于0.5cm的结节病灶、囊肿或

组织密度增加的肿块，并可准确定位定性，能精准扑捉到对乳腺疾病具有诊断意义的微小病灶。可检测出医生触摸不到的乳腺肿块，是早期发现乳腺癌最有效方式，从而提高诊断率及治愈率，是乳腺外科最常用检查方法之一^[3]。

4 建议

乳腺X线摄影是早期发现乳腺癌的关键，超声检查可作为乳腺癌的第二步检查手段，乳腺钼靶摄影对微钙化敏感，适宜于乳腺癌普查。目前绝大多数医生及专家建议45岁以上、绝经后的妇女，有乳腺癌家族史的健康人群，每年应该进行一次乳腺疾病筛查，以提高乳腺癌的检出率^[3]目前，在欧美发达国家，乳腺X线检查和超声成像已经成为乳腺影像学检查的黄金组合。结果显示乳腺X线检查的敏感性较高，尤其是对细微钙化的检出率明显高于超声检查，适宜于乳腺癌的常规筛查。超声检查对乳腺肿块周围血供及囊性病变鉴别具有优越性。

结语

总之，数字化乳腺摄影技术对乳腺癌早期诊断具有重要作用，能有效提高患者生存质量，并为保乳手术提供有力参考依据，减少乳腺癌手术的致残率，对患者治疗具有积极作用。随着数字化技术得以改善进步，近年来，数字化乳腺钼靶摄影技术已经在临床上广泛应用，显著提升乳腺癌诊断效率，有利于乳腺疾病的普查，并取得理想的效果。

参考文献

- [1]王玉乔,王荣,鹿皎,王兴田,刘洁.声触诊组织成像量化技术钼靶X线及两者联合诊断乳腺良恶性病灶[J].中国医学影像技术,2019,35(07):1033-1037.
- [2]陈伟香,吴蓓,李海燕,罗桂清.乳腺钼靶X线摄影和彩色多普勒超声对早期乳腺肿瘤的诊断价值研究[J].中国实用医药,2019,14(16):29-30.
- [3]罗璐,罗丽娜,胡小池.超声和钼靶X线在中国女性2cm以内乳腺癌早期临床诊断效果的系统评价[J].沈阳医学院学报,2019,21(02):116-119.
- [4]容彦英,吴棘,温乔,江雪清,陈泽利,张翠春.超声与钼靶摄影在乳腺癌患者早期诊断中的价值比较[J].中国肿瘤临床与康复,2018,25(08):924-926.
- [5]熊爱华,王玉涛,杨晓彤,吴盛赞,汪建华.动态增强磁共振联合弥散加权成像对X线上结构扭曲乳腺良、恶性病变诊断的价值分析[J].现代实用医学,2018,30(07):947-949.